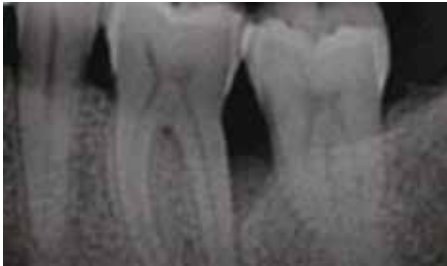


SURGICAL TREATMENT OF AN INFRABONY DEFECT

CLINICAL CASE PROVIDED BY PROF ANDREA PILLONI, ROME, ITALY

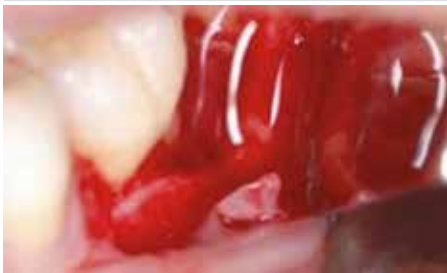TRATAMENTUL CHIRURGICAL AL UNUI DEFECT INFRAOSOS FOLOSIND HYADENT ȘI HYADENT BG ARĂTÂND O VINDECARE RAPIDĂ A PLĂGII

Caz Clinic al Prof. Andrea Piloni, Roma, Italia (Traducere Ruxandra Popescu din Broșura Hyadent 2018)



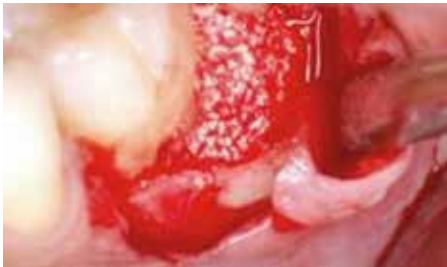PRE-OPERATIV

Pe radiografie și prin sondare parodontală este observat un defect infraosos adânc.

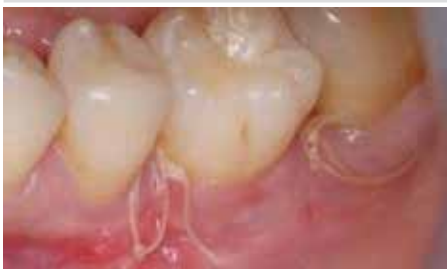

CHIRURGIE

Situl defectului a fost deschis și curățat. HYADENT BG a fost aplicat direct pe suprafața radiculară permițând stabilizarea cheagului de sânge.

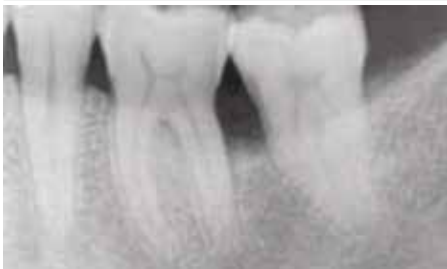

Defectul a fost umplut cu substitut osos și acoperit cu HYADENT BG.



72 ORE POST-OPERATIV

Datorită aplicării HYADENT între substitutul de os și țesutul moale acoperitor, vindecarea plăgii a fost accelerată. Rana a fost închisă în acest stadiu timpuriu.



12 LUNI POST-OPERATIV

Analiza radiografică a sitului la 12 luni după tratament arată structuri osoase solide și o închidere a defectului infraosos.

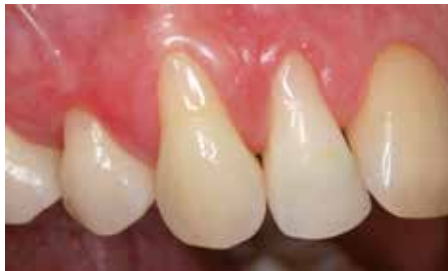(Preluare de pe www.regedent.com)

SURGICAL TREATMENT OF MULTIPLE GINGIVAL RECESSIONS IN THE ESTHETIC ZONE WITH CTG AND HYADENT USING THE TUNNEL TECHNIQUE.

CASE BY PD DR. STEFAN FICKL, GERMANY

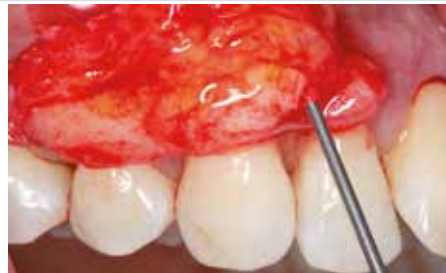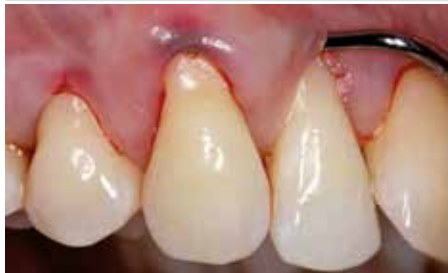TRATAMENTUL CHIRURGICAL AL RECESIILOR GINGIVALE MULTIPLE ÎN ZONA ESTETICĂ CU CTG ȘI HYADENT FOLOSIND TEHNICA TUNELIZĂRII

Caz clinic al PD Dr. Stefan Fickl, Germania (Traducere Ruxandra Popescu din Broșura Hyadent 2018)



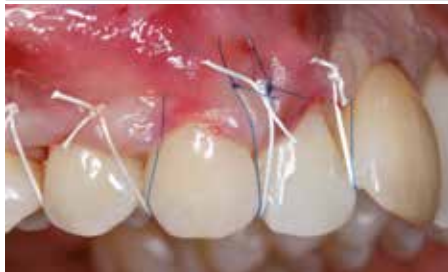PRE-OPERATIV

Pacientul prezintă două recesii severe Miller clasa II în zona estetică (dinții 1.2 și 1.3)

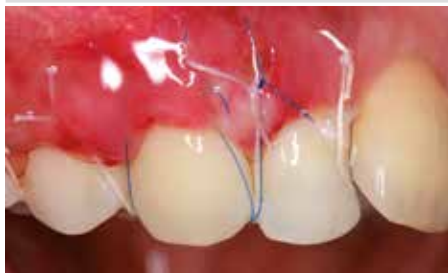

CHIRURGIE

Mobilizarea fără incizii a gingiei în zona receptoare (stânga). Grefa de țesut conjunctiv (CTG) a fost colectată la dimensiunile potrivite și suprafața grefei a fost condiționată cu HYADENT.

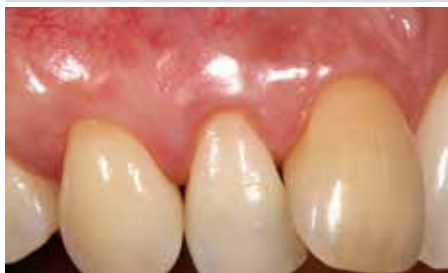

Poziționarea submucozală a CTG folosind tehnica tunelării. Stabilizarea grefei prin suturi. HYADENT a fost aplicat sub lambou înainte de suturare pentru a obține o vindecare accelerată post-operativă a plăgii.



7 ZILE POST-OPERATIV

Situație înainte de îndepărtarea suturilor: vindecare accelerată a plăgii fără semne de infecție sau iritație



3 LUNI POST-OPERATIV

Reconsolidare excelentă a țesutului moale indicată prin acoperirea completă a recesiei și prezența de suficientă gingie keratinizată, atât în lățime cât și în înălțime, aceasta furnizând un rezultat estetic deosebit de plăcut pentru pacient.

(Preluare de pe www.regedent.com)